

Renässans för Lergigan med kraftig ökning av intoxikationsfall

KORREKT ANVÄNDNING AV FYSOSTIGMIN VID ÖVERDOSERING MEDFÖR MINIMAL RISK

Jonas Höjer, docent, överläkare, institutonen för klinisk forskning och utbildning, Södersjukhuset, Karolinska institutet
 ● jonas.hojer@gic.se

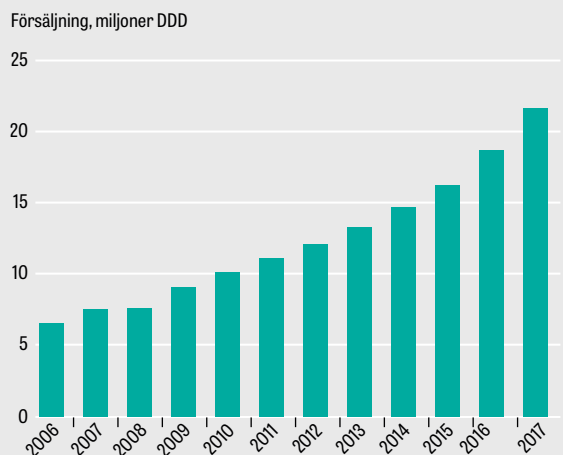
Markus Tellerup, apotekare; båda Giftinformationscentralen, Stockholm

Prometazin (Lergigan) utvecklades på 1940-talet mot allergi, men visades snabbt ha effekt även mot rörelse-sjuka, ångest, oro, illamående, klåda och symtom vid alkoholism [1]. Substansen är ett neuroleptikabesläktat antihistamin ur gruppen fentiazinderivat med sederande och uttalat antikolinerga effekter. Prometazin är inte beroendeframkallande [2]. Den sistnämnda egenskapen har bidragit till att läkemedlet används allt mer inom beroendevården. Försäljningen av prometazin i Sverige har ökat kraftigt sedan 2006 (Figur 1) [3]. Under samma period har antalet frågor från sjukhus till Giftinformationscentralen (GIC) angående förgiftningsfall med prometazin ökat sjufaldigt eller med drygt 600 procent (Tabell 1). Prometazin är nu det vanligaste förgiftningsmedlet efter paracetamol bland frågor från sjukvården till Giftinformationscentralen och också det näst mest besökta dokumentet i Giftinformationscentralens informationsdatabas för sjukvården (Giftinfo.se). En stor överdos av prometazin är inte direkt livshotande om adekvat behandling ges på sjukhus, men omhändertagandet kräver specialkunskap och är ofta resurskrävande. I det följande beskrivs ett av många liknande överdoseringsfall vid vilka Giftinformationscentralen konsulteras.

FALLBESKRIVNING

En medelålders kvinna hittades på kvällen medvetandesänkt. Bredvid henne fann man en nyligen utskrivna burk Lergigan av storleken 100 tabletter à 25 mg, i vilken bara 10 tabletter fanns kvar. Kvinnan hade under ambulanstransporten till sjukhus svårt att hålla fria luftvägar. Vid ankomsten till akutmottagningen reagerade hon på smärtstimulering genom ett uttalat sträckmönster i alla fyra extremiteter. Hon var okontaktbar och bedömdes initialt som djupt medvetlös. Hennes pupiller var vida och ljusstela. Den snarkande andningen förbättrades av svalgtub och cirkulationen var stabil med blodtryck 140/85 mm Hg och puls 110/minut. EKG visade sinustakykardi med normal konfiguration. Ca 15 minuter efter ankomsten blev patienten mer vaken. Hon blev motoriskt orolig, slog omkring sig och föreföll rädd. Strax efter detta noterades sträckande kontraktioner i hela ryggmuskulaturen samt i båda benen, och patienten låg nu i en sprättbågeställning på britsen. Jourhavande tolkade det hela som centralt utlösta sträckkrampor och ordinerade diazepam intravenöst. Narkosjour tillkallades och man kontaktade röntgenavdelningen inför en akut datortomografi av skallen. I väntan på denna kontaktades även Giftinformationscentralen. Bak-

FIGUR 1. Försäljning av prometazin på svenska apotek



▶ Årlig försäljning av prometazin i Sverige under perioden 2006–2017. 1 DDD (definierad dygnsdos) = 25 mg [3].

jouren vid Giftinformationscentralen rekommenderade att man skulle avvakta med datortomografi och i stället ta fram fysostigmin ur antidotförrådet. Under arytmiövervakning gavs därefter totalt 2 mg fysostigmin intravenöst under två minuter. Ett par minu-

HUVUDBUDSKAP

- Prometazin (Lergigan) är ett gammalt antihistaminpreparat vars användning i Sverige ökat med 230 procent de senaste 10 åren. Under samma period har Giftinformationscentralen noterat en sjufaldig ökning av antalet konsultationer angående överdosering med läkemedlet.
- Här presenteras ett fall med prometazinöverdosering samt en genomgång av Giftinformationscentralens falldatabas och aktuella handlägningsråd.
- Dessa patienter utsätts ibland för onödig diagnostik och en betydande överbehandling eftersom förgiftningsbilden kan påminna starkt om symtomen vid en intrakraniell katastrof.
- Fysostigmin är läkemedlet att välja, och korrekt använd medför antidoten en minimal risk, särskilt vid överdoseringar med enbart prometazin.

TABELL 1. Antal frågor per år till Giftinformationscentralen från sjukhus i Sverige angående enskilda förgiftningsfall med prometazin. Källa: Giftinformationscentralen.

| År | Förgiftningsfall |
|------|------------------|
| 2017 | 660 |
| 2016 | 570 |
| 2015 | 425 |
| 2014 | 414 |
| 2013 | 363 |
| 2012 | 344 |
| 2011 | 243 |
| 2010 | 215 |
| 2009 | 152 |
| 2008 | 138 |
| 2007 | 106 |
| 2006 | 93 |

ter senare vaknade patienten och tittade förvånat på vårdpersonalen. Hon blev snabbt fullt vaken, kunde svara adekvat på tilltal och tedde sig motoriskt återställd. Man la därefter in patienten för observation på en intermediäravdelning. Drygt tre timmar senare hade patienten försämrats. Hon var nu åter motoriskt orolig, hade ryckiga rörelser i extremiteterna och verkade hallucinera. Efter att ett nytt EKG tagits, och visat sig vara normalt, gavs ytterligare 1,5 mg fysostigmin långsamt intravenöst, varvid patienten vaknade och kunde berätta om obehagliga synhallucinationer som nu försvunnit. Därefter somnade patienten lugnt och vaknade inte förrän morgonen därpå. Hon mårde då väsentligen bra men hade svårt att se tydligt. Vid en undersökning i samband med förmiddagsronden konstaterades normalt status förutom att pupillerna var stora och att en misstänkt utspänd urinblåsa kunde palperas. Patientens tappades på 900 ml urin och skrevs ut från medicinkliniken på eftermiddagen efter psykiatrisk bedömning.

Flera liknande fall, även hos småbarn

Giftinformationscentralen har i sin fallbank ett flertal snarlika vårdförlopp i samband med överdoseringar av prometazin hos vuxna, men också ett antal fall där en alternativ handläggning valts. Man har då i stället sövt, intuberat och ventilatorbehandlat patienterna under 6–12 timmar, varefter väckning och extubation kunnat utföras komplikationsfritt. I några av dessa fall har man framgångsrikt administrerat fysostigmin under narkosen på grund av återkommande perifera sträckkramper. Flera av de vuxna som fått ett antikolinergt delirium hade »bara« intagit ett 20-tal tabletter à 25 mg, det vill säga ca 500 mg. I fallbanken finns dessutom flera småbarnsfall (1–5 år), där misstänkt intag av 100 mg eller mer gett upphov till uttalade antikolinerga symtom.

Symtombild vid överdosering

En stor överdos av prometazin framkallar oftast inom en timme en viss medvetandesänkning samt antiko-

FAKTA 1. Typiska symtom och fynd vid prometazinintoxikation

SYM TOM:

- Törst
- Sväljningssvårigheter
- Nedsatt syn
- Ljuskänslighet
- Rastlöshet
- Förvirring
- Motorisk oro
- Aggressivitet
- Hallucinationer
- Sänkt medvetandegrad

KLINISKA FYND:

- Torra slemhinnor
- Torr varm hud
- Stora ofta ljusstela pupiller
- Sinustakykardi
- Nedsatta tarm ljud
- Urinretention
- Feber
- Normalt-förhöjt blodtryck
- Kontraktioner i sträckmuskulaturen
- Opistotonus, positiv Babinski

FAKTA 2. Indikationer och kontraindikationer för fysostigmin vid prometazinintoxikation

INDIKATIONER:

- Hallucinos, opistotonus, uttalad motorisk oro eller agitation hos en patient där prometazinöverdos är trolig orsak.

KONTRAIKATIONER:

- Misstänkt blandintoxikation med TCA eller annat preparat med negativ kronotrop effekt.
- Bradykardi.
- Breddökade QRS-komplex på EKG.

linerga symtom som vidgade pupiller, motorisk oro, agitation, hallucinationer och ibland ett fullskaligt delirium (Fakta 1). Resultaten från en australiensisk studie omfattande 78 fall av ren prometazinöverdos, med en genomsnittlig dos om 625 mg (25–2500 mg), visade att 42 procent av patienterna utvecklade ett antikolinergt delirium. Ingen patient fick epileptiska kramper och alla överlevde. Sannolikheten för att utveckla ett delirium var dosberoende. Av dem som intagit över 1000 mg fick 55 procent delirium [1]. Två faktorer förklarar varför patienter som överdoserat prometazin ibland utsätts för en överdiagnostik och en ibland onödigt invasiv intensivvårdsbehandling. Den ena är att dessa fall ofta är extremt svårhanterliga, varför man ibland inte ser någon annan utväg än nedsövning och intubation. Den andra orsaken är att patienter med ett fullödigt prometazininducerat deli-

rium uppvisar en klinisk bild som lätt kan misstas för en intrakraniell katastrof. Den antikolinerga effekten orsakar ofta perifert utlösta kontraktioner i sträckmuskulaturen, vilka ibland leder till opistotonus av bål och torax [4, 5]. Babinskis tecken kan vara positivt bilateralt [5], ett övergående fynd som även rapporterats bland de svenska fallen. Detta rörelsemönster påminner onekligen starkt om sträckkramper utlösta av en akut intrakraniell skada.

Fysostigmin – läkemedlet att välja

Fysostigmin är en reversibel acetylkolinesterashämmare, det vill säga medlet verkar som ett kolinergikum. Till skillnad från övriga kliniskt använda kolinesterashämmare, till exempel neostigmin, kan fysostigmin passera blod-hjärnbarriären och kan därför häva såväl perifera som centrala antikolinerga symtom [6]. Fysostigmin har visats vara en effektiv antidot mot de toxiska effekterna av prometazin, såväl CNS-depressionen som de antikolinerga yttringarna [6, 7]. En amerikansk studie omfattande 191 blandade intoxikationsfall med antikolinergt delirium där patienterna erhållit fysostigmin visade att antidoten var effektiv i 74 procent av fallen och att bieffekterna var få [8]. Fysostigmin ges som långsam intravenös injektion (under minst 2 minuter) i doseringen 1-2 mg till vuxna och 0,02-0,04 mg/kg till barn [6, 8]. Effekt kan förväntas inom några minuter, och durationen är ca 90 minuter [8]. Dosen kan ibland behöva upprepas med någon timmes intervall om uttalade symtom återkommer, men den kliniska erfarenheten är att man sällan behöver ge någon ytterligare dos senare än 8 timmar efter den första [8, 9]. Patienten bör vid fysostigmininjektionen vara uppkopplad till kardioskop, och atropin bör finnas tillgängligt. Fysostigmin (Anticholium) är ett licensläkemedel som lagerhålls på de flesta akutsjukhus i Sverige som injektionsvätska 0,4 mg/ml i förpackningar om 5 × 5 ml [10].

Potentiella bieffekter av fysostigmin

Allvarliga biverkningar efter en korrekt utförd administrering av fysostigmin vid överdosering av enbart prometazin har inte rapporterats. Risken för biverkningar är dock något större vid blandintoxikationer och vid antikolinerga syndrom av oklar genes. Potentiellt allvarligast är bradykardi-asystoli med letal utgång, vilket rapporterats i fall då de antikolinerga symtomen utlösts av överdosering med tricykliska antidepressiva (TCA) och där EKG före fysostigmin-tillförseln visat breddökade QRS-komplex [6, 11]. Teoretiskt finns denna risk även vid blandförgiftningar med ett antikolinergikum och ett icke-TCA-prepara-

rat med negativ kronotrop verkan, exempelvis beta-blockerare. En annan ovanlig men mindre allvarlig bieffekt av fysostigmin som rapporterats i samband med användning vid antikolinergt delirium är epileptiska kramper [6, 8]. Då fysostigmin är ett kolinergikum har substansen, utöver en negativ kronotrop effekt på hjärtat, även en krampröskelsänkande effekt. Om antidoten används vid ett delirium som utlösts av ett medel med både antikolinerga och kramppframkallande egenskaper, som quetiapin, kan ett krampanfall framkallas [8]. Se Fakta 2 angående indikationer och kontraindikationer.

Handläggning av patient med prometazinöverdos

Det finns ett visst vetenskapligt stöd för att ge 50 g kol peroralt inom 2 timmar efter överdosen under förutsättning att patienten är vaken och samarbetsvilig [1]. Analys av S-etanol och S-paracetamol är en klok rutinåtgärd, däremot har inte koncentrationsbestämning av prometazin någon plats i handläggningen av flera skäl. Om allvarliga symtom inte hunnit utvecklas bör en infusion av Ringer-acetat kopplas till en väl förankrad intravenös infart och patienten läggas in på en avdelning för kontinuerlig personell övervakning. Man bör ordna en lugn och dämpad miljö och undvika stark belysning. Om patienten uppvisar måttliga antikolinerga symtom, inkluderande motorisk oro, rekommenderas i första hand små upprepade doser diazepam intravenöst. Om patienten inkommer med ett fulminant delirium och inte har hunnit få någon intravenös infart kan 5-10 mg midazolam intramuskulärt (vuxendos) göra patienten hanterbar efter viss fördröjning. Patient med hallucinos, opistotonus, uttalad motorisk oro eller agitation bör snarast behandlas med fysostigmin. Gäller det en blandintoxikation rekommenderas dock kontakt med Giftinformationscentralen först. I vuxenfall där man behöver upprepa antidotbehandlingen kan en fysostigmininfusion om 1-3 mg/timme under 6-8 timmars kontinuerlig arytmiövervakning övervägas. Doseringen av fysostigmin bör alltid styras efter symtombilden så att minsta effektiva dos ges. Skanning av urinblåsan och/eller urintappning bör utföras vid uttalade symtom. Förgiftningssymtomen upphör oftast inom 24 timmar, även om synnedläggningen och ljuskänsligheten ibland kvarstår längre. ○

● Potentiella bindningar eller jävsförhållanden: Inga uppgivna.

Citera som: *Läkartidningen*. 2018;115:E9EZ

REFERENSER

- Page CB, Duffull SB, Whyte IM, et al. Promethazine overdose: clinical effects, predicting delirium and the effect of charcoal. *QJM*. 2009;102(2):123-31.
- Fass. Lergigan (produktresumé). <http://fass.se/LIF/pro-duct?userType=0&nplId=19530228000028>
- Socialstyrelsen. Statistikdatabas för läkemedel. <http://www.socialstyrelsen.se/statistik/statistikdatabas/lakemedel>
- Alström P, Höjer J. Rituell bärsärkaförgiftning med hallucinogen växt. *Behandlingsråd* vid allvarlig förgiftning med antikolinergika. *Läkartidningen*. 1999; 96:5612-4.
- Swaiman KF. Acute neurologic reactions to promethazine. Report of a case. *N Engl J Med*. 1960;263:747.
- Shannon M. Toxicology reviews: physostigmine. *Pediatr Emerg Care*. 1998;14(3):224-6.
- Cleghorn G, Bourke G. Physostigmine for promethazine poisoning. *Lancet*. 1980;2(8190):368-9.
- Arens AM, Shah K, Al-Abri S, et al. Safety and effectiveness of physostigmine: a 10-year retrospective review. *Clin Toxicol (Phila)*. 2018;56(2):101-7.
- Rosenbaum C, Bird SB. Timing and frequency of physostigmine redosing for antimuscarinic toxicity. *J Med Toxicol*. 2010;6(4):386-92.
- Antidotregistret. Fysostigmin. <https://giftinformation.se/Antidot/20130603020700?utgangspunktId=0&query=fysostigmin>
- Pentel P, Peterson CD. Asystole complicating physostigmine treatment of tricyclic antidepressant overdose. *Ann Emerg Med*. 1980;9(11):588-90.

SUMMARY

Promethazine – an old pharmaceutical that has got a renaissance. An avalanche-like increase in the number of overdose cases in Sweden

Promethazine is a phenothiazine derivative antihistamine first introduced in the 1940s that is used in multiple medical conditions as a sedative/hypnotic agent. The drug is not addictive, which probably explains why it is increasingly used in the care of drug addicts. During the recent decade the sales of promethazine in Sweden have increased threefold while the yearly number of overdose cases with this drug at the Swedish Poisons Centre has increased from 100 to nearly 700. The anticholinergic delirium that may be provoked by this poisoning carries a symptomatology which may resemble the symptoms seen after an intracranial catastrophe, wherefore some cases are exposed to unnecessary diagnostic measures and invasive ventilator treatment. The case report and literature review presented in this paper conclude that physostigmine is the drug of choice in delirium provoked by overdose of promethazine, and that its use in this setting carries a minimal risk of serious side effects.